

Insuffisance rénale, thrombocytopénie et hémolyse après une coronarographie: un cas de PTT au Plavix® ?

JP Rioux, J Liberge, H Cardinal, MJ Hébert, L Roy

Service de Néphrologie
CHUM, Pavillon Saint-Luc

Société québécoise de néphrologie 2006



Présentation du cas

- Femme, 60 ans
- Antécédents:
 - Diabète | Dyslipidémie
- Médication:
 - Lipitor
 - Glucophage | Actos | Diabeta
- Maladie actuelle:
 - DRS depuis 2 jours → IM inférieur à l'ECG

Présentation du cas

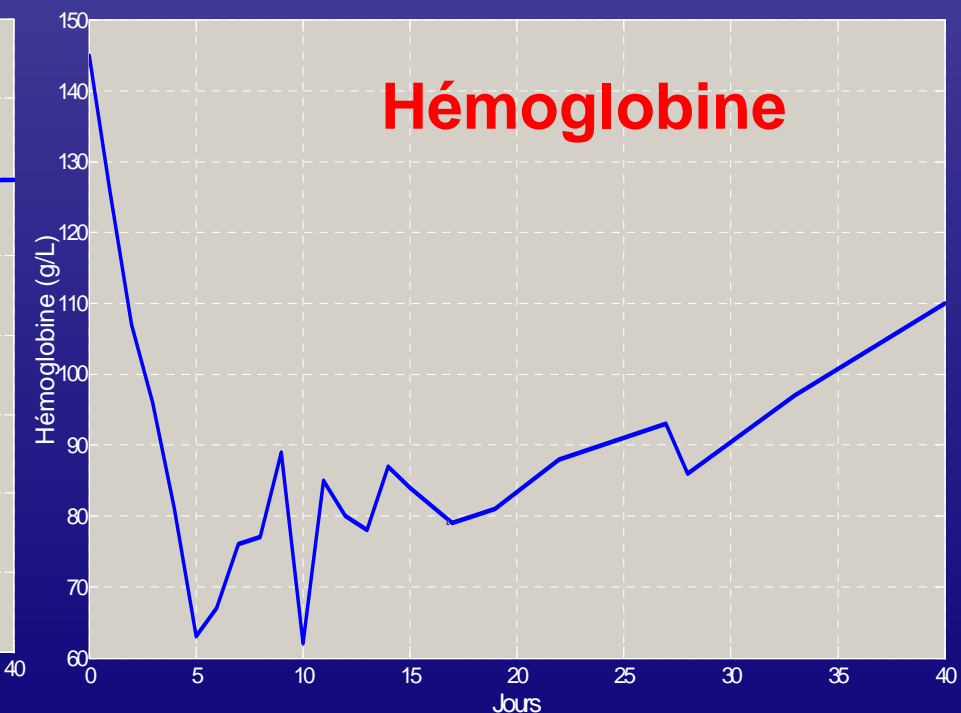
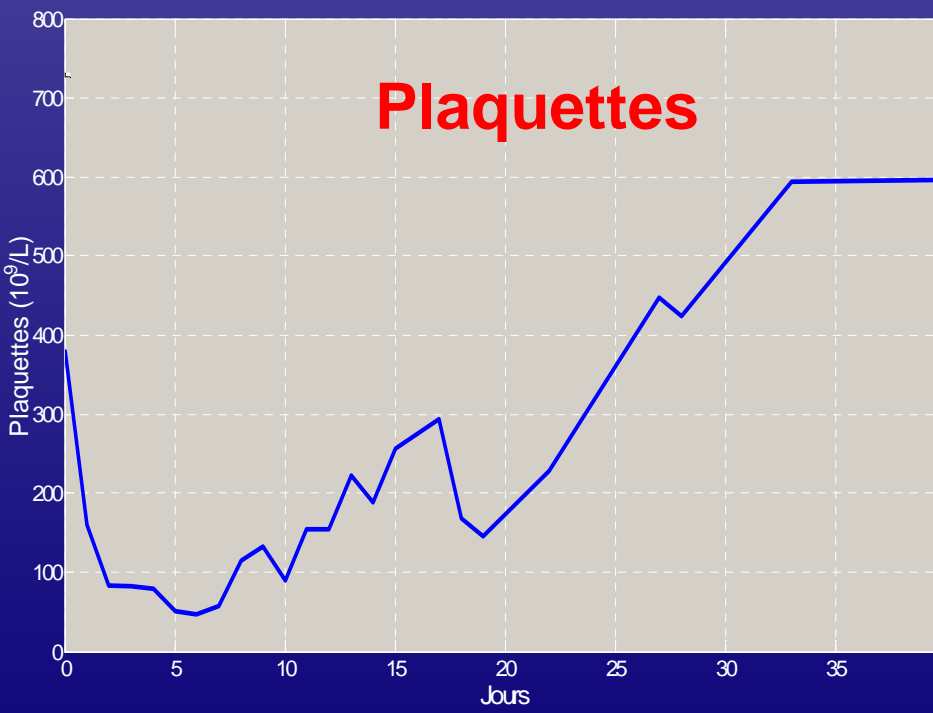
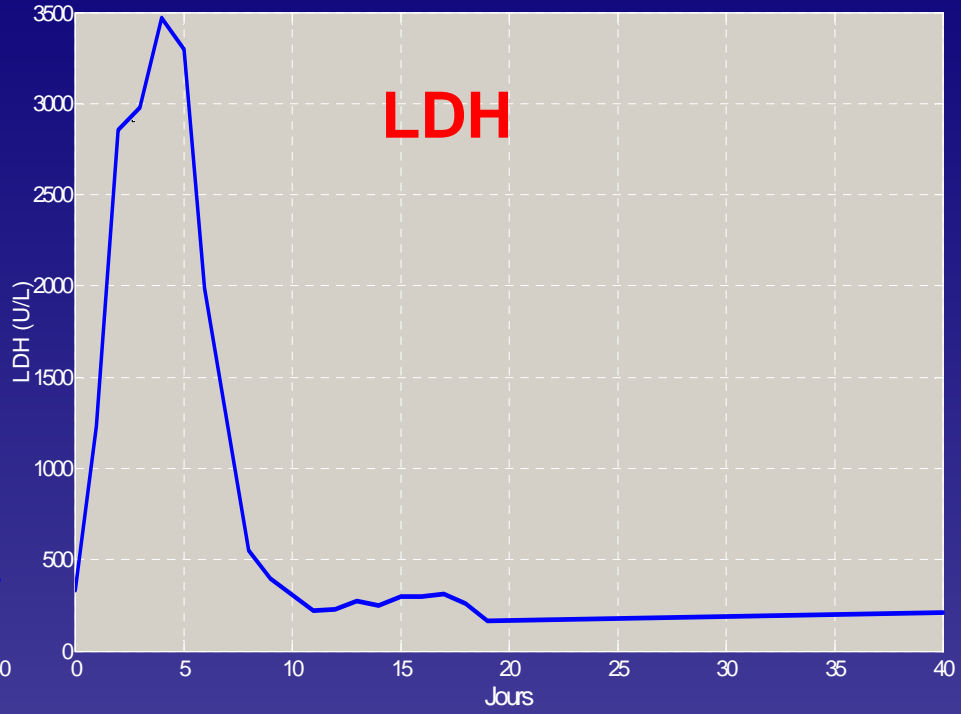
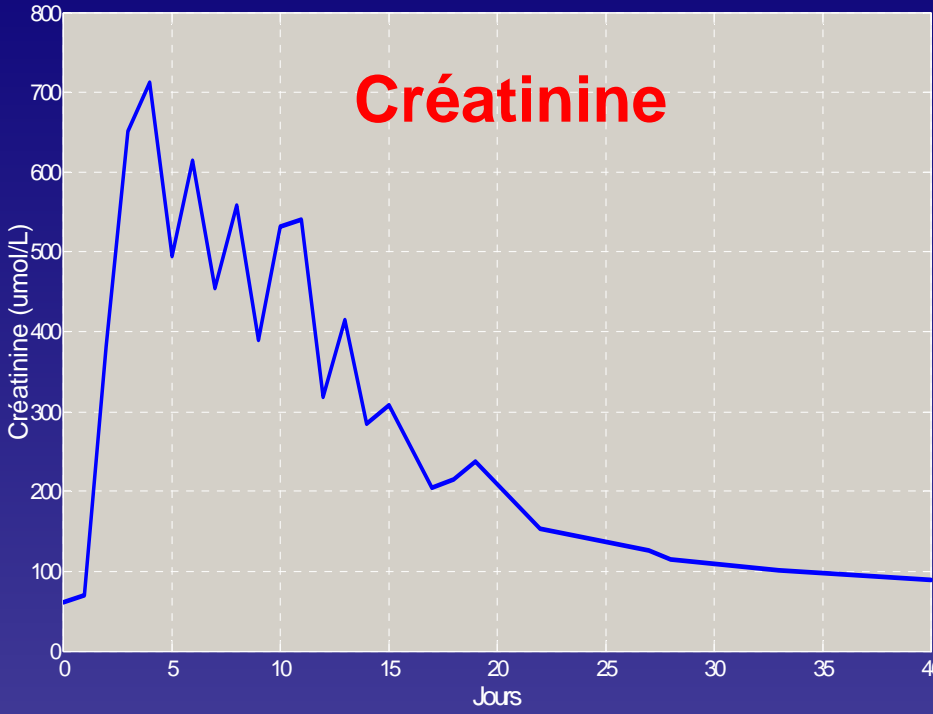
- Examen physique normal
- Laboratoires
 - CK: 990 CKMB: 160 LDH: 597
 - Créat.: 61 FSC normale
- Coronarographie
- Nouvelle médication
 - Aspirine | Plavix® (Clopidogrel)
 - IECA | Bêta-bloqueur

Évolution

- Transfert à Saint-Luc
 - Non-amélioration malgré hydratation et arrêt IECA
- Investigations
 - Cylindres granulaires au sédiment
 - C₃-C₄ N
 - Absence d'éosinophilie

Évolution

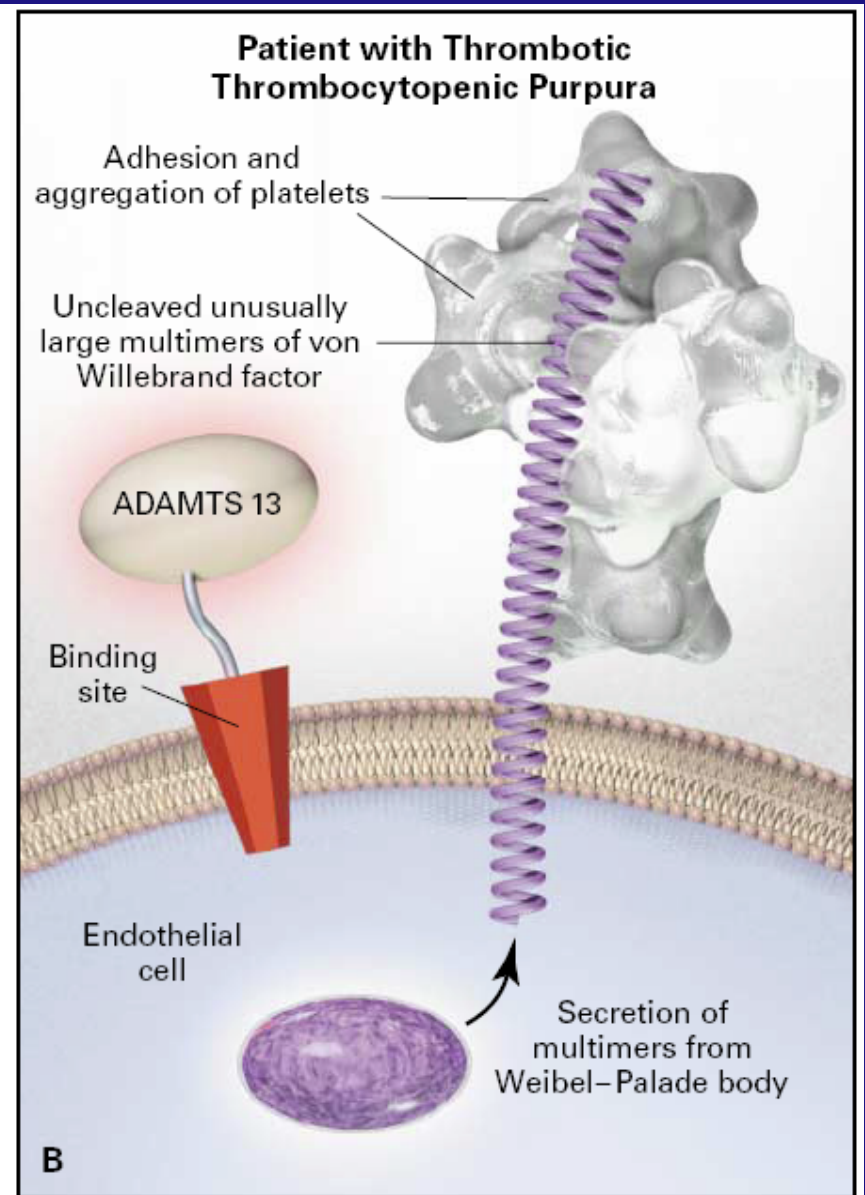
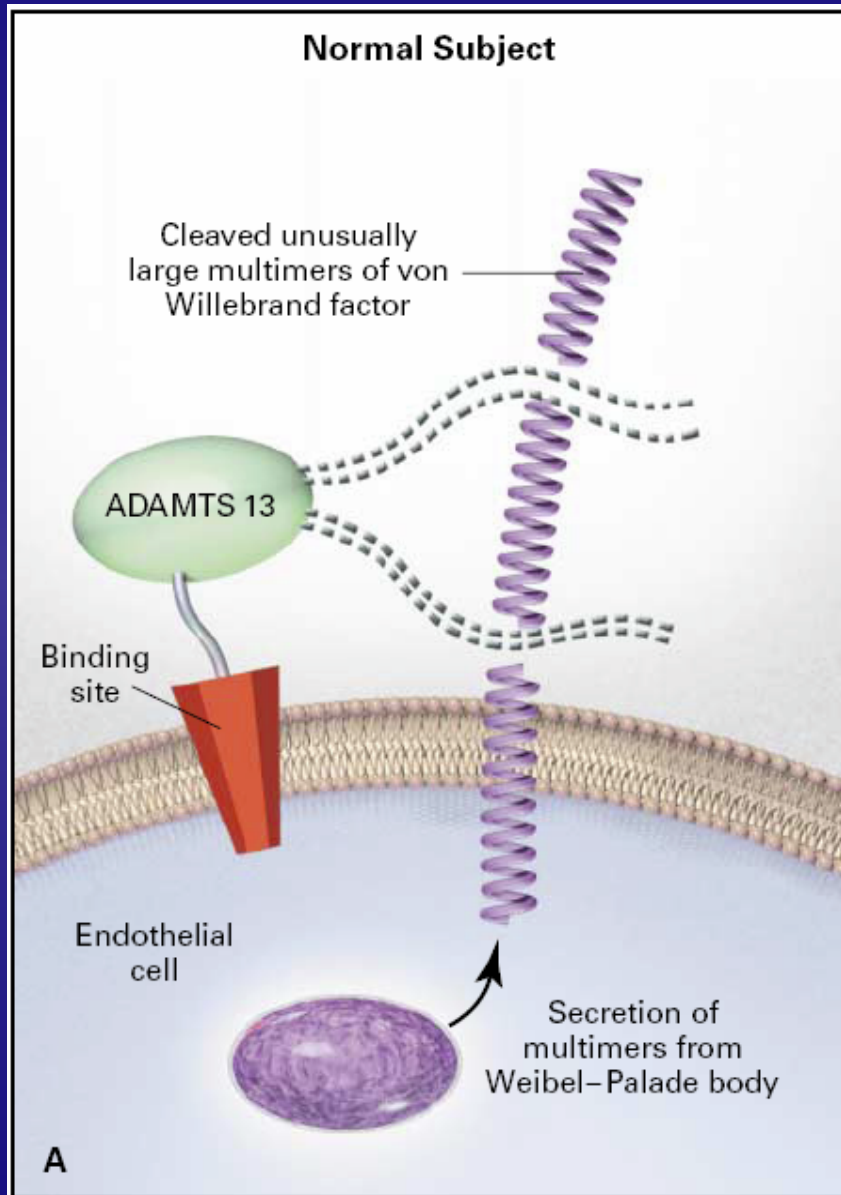
- Suspicion d'un PTT
 - Demeure oligo-anurique
 - ↑créatinine, ↑ LDH, ↓ plaquettes et ↓ Hb
- Traitement
 - Arrêt du Plavix® (5 jours post-introduction)
 - Plasmaphérèses pendant 15 jours
 - Hémodialyse à 6 reprises



Mise en marché du Plavix®

- Approuvé par FDA en 1998
 - Indications: prévention ACV et thromboses de stent
- Remplace Ticlid® (Ticlopidine)
 - Moins d'effets secondaires
 - Aucun cas de PTT sur 20 000 patients
- Incidence du PTT
 - 1 cas / 1600-5000 patients avec Ticlid®
 - 3,7 cas / année / million de pop. (idiopathique)

Physiopathologie du PTT



Le PTT au Plavix®

- Premier cas rapporté en 2000
 - Homme de 54 ans
 - Deux semaines après une coronarographie
 - Bonne évolution après 28 plasmaphèreses
- Plusieurs autres cas décrits depuis

Première série de cas

- Caractéristiques des 11 patients:
 - Âgés de 35 à 70 ans, 50 % femmes
 - Début des symptômes dans les 3 à 14 jours
 - 4 cas d'IRA → 1 seul avec HD
 - Échantillon de plasma chez 2 patients
 - Activité ADAMTS 13 indétectable
 - Présence d'IgG inhibiteurs de protéase
 - Traitement = plasmaphérèses pour tous

Première série de cas

- Conclusions:
 - Risque réel de développer PTT avec Plavix®
 - Risque de récurrence sur plusieurs mois
 - Malgré arrêt du Plavix®
 - Excellente réponse aux plasmaphérèses
 - Début précoce
 - Dans les 2 semaines du début du traitement

Deuxième série de cas

- Caractéristiques des 37 cas:
 - 71 % des cas post-stent contexte SCA
 - 65 % des cas sous Plavix depuis < 2 semaines
 - Clinique:
 - Thrombocytopénie (100%)
 - Anémie hémolytique microangiopathique (100%)
 - Atteinte neurologique (47%)
 - Atteinte rénale (29%)
 - Fièvre (26%)
 - 73 % survie ; majorité nécessitant > 20 phérèses

Physiopathologie du PTT au Plavix®

- Inconnue
- Problématique:
 - Début rapide des symptômes (dès 3 jours)
 - Médiation par anticorps moins probable
 - Susceptibilité génétique de base?
- Cas de dosage ADAMTS 13
 - 4 cas dans la littérature
 - Diminué chez trois cas
 - Un cas avec persistance d'une activité ↓ malgré rémission

Limites dans le diagnostic du PTT au Plavix®

- Difficulté de procéder au diagnostic
- Autres facteurs précipitants
 - Statines | Greffés | VIH
- Aspect temporel
 - Prise de Plavix® > 1 an
 - PTT 3 semaines après l'arrêt du Plavix®
 - Récurrence malgré l'arrêt du Plavix®

Points à retenir

- PTT au Plavix® existe
- Importance d'y penser rapidement
 - Meilleure survie avec plasmaphérèses précoces
- Incidence à suivre de près
 - Popularité croissante du Plavix®
- Possibilité de doser l'activité ADAMTS 13 ?

Références

- ANDERSON, F. et al. *Thrombotic thrombocytopenic purpura / haemolytic uraemic syndrome associated with clopidogrel: report of two new cases*. Heart 2004;90:e57.
- BENNETT, CH. et al. *Thrombotic thrombocytopenic purpura associated with clopidogrel*. N Engl J Med 2000;342:1773-1777.
- BRITISH SOCIETY OF HAEMATOLOGY. *Guidelines on the diagnosis and management of the thrombotic microangiopathic haemolytic anaemias*. Brit J Haematology 2003;120:556-573.
- EVENS, A. *TTP/HUS occurring in a simultaneous pancreas/kidney transplant recipient after clopidogrel treatment: evidence of a nonimmunological etiology*. Transplantation 2002;74:885-887.
- HANKEY, G. *Clopidogrel and thrombotic thrombocytopenic purpura*. Lancet 2000;356:269-270.
- MAJHAIL, NS. et al. *Clopidogrel and thrombotic thrombocytopenic purpura: No clear case for causality*. Cleve Clin J Med 2003;70:466-470.
- MOAKE, JL. *Thrombotic microangiopathies*. N Engl J Med 2002;347:589-600.

Références

- MOY, B. et al. *Hemolytic Uremic Syndrome Associated With Clopidogrel*. Arch Intern Med 2000;160:1370-1372.
- NARA, W. et al. *Thrombotic Thrombocytopenic Purpura Associated with Clopidogrel Administration: Case Report and Brief Review*. Am J Med Sci 2001;322:170-172.
- VON MACH, M-A. et al. *Subacute coronary stent thrombosis in a patient developing clopidogrel associated thrombotic thrombocytopenic purpura*. Heart 2005;91:e14.
- WWW.UPTODATE.COM.
- ZAKARIJA, A. et al. *Clopidogrel associated TTP: An Update of Pharmacovigilance Efforts Conducted by Independent Researchers, Pharmaceutical Suppliers, and the Food and Drug Administration*. Stroke 2004;35:533-538.